Zur Histologie der transplantierten Schilddrüse.

Inaugural-Dissertation

der

medizinischen Fakultät zu Königsberg i. Pr.

zur

Erlangung der Doktorwürde

in der

Medizin, Chirurgie und Geburtshilfe

vorgelegt und nebst den beigefügten Thesen

am 13. Oktober 1898, mittags 12 Uhr

öffentlich verteidigt

von

Curt Sultan

prakt. Arzt.

Opponenten:

Herr Dr. **Ehrhardt**, Arzt.

Herr Dr. **Korn**, Arzt.

Königsberg i. Pr.

Druck von Emil Rautenberg.

1898.

R

Dem Andenken meiner Eltern.

Digitized by the Internet Archive
in 2025

https://archive.org/details/zurhistologieder0000curt

Zur Histologie der transplantierten Schilddrüse.

Der erste Versuch, Schilddrüsengewebe zu transplantieren, wurde von Schiff angestellt.[1]) Ihn leitete dabei die Absicht, festzustellen, ob die verhängnisvollen Folgen der totalen Thyreoidektomie sich vermeiden lassen, wenn man dieser Operation eine Schilddrüsentransplantation voranschickt. Schiff führte diese Versuche in der Weise aus, dass er in das eröffnete Abdomen eines Hundes die Thyreoidea eines anderen versenkte und kurze Zeit darauf an dem ersten Tiere die Schilddrüsenexstirpation vornahm, welche nun keine letale Kachexie im Gefolge hatte. Die spätere Sektion ergab, dass die verpflanzte Schilddrüse durch Verwachsungen mit dem Peritoneum verbunden war und ihre Struktur bewahrt hatte.

Der nächste Forscher, welcher diese Untersuchungen in ausgedehnter Weise wieder aufnahm und zu bedeutungsvollen Resultaten gelangte, war v. Eiselsberg.[2]) Er wählte als Versuchsobjekt die Katze, welche zumeist, wie bekannt, keine Nebenschilddrüsen besitzt. Die Exstirpation der Thyreoidea, an Katzen ausgeführt, entfernt demnach mit annähernder Sicherheit sämtliches Schilddrüsengewebe. Ausserdem modifizierte er die Art der Transplantation insofern, als er zuerst die eine Hälfte der Drüse herausnahm und sie zwischen die tiefe Bauchfascie und das Peritoneum versenkte. Fascie und Muskulatur, sowie die Bauchhaut wurden darüber durch Nähte vereinigt. Nach einigen Wochen, wenn man annehmen konnte, dass die transplantierte Drüsenhälfte bereits eingeheilt war, wurde die andere Hälfte exstirpiert, so dass das Tier nunmehr allein auf das verpflanzte Schilddrüsenstück angewiesen blieb. Die Katzen zeigten nach diesem Eingriff keine von den gewöhnlichen Folgezuständen der Thyreoidektomie. Diese Zustände, Tetanie, resp. letale Kachexie, traten vielmehr erst dann auf, wenn aus den Bauchdecken das verpflanzte Drüsenstück entfernt wurde.

---

[1]) Schiff, Revue médicale de la Suisse romande 84. (15. Februar, 15. August.)

[2]) v. Eiselsberg, »Über Tetanie im Anschluss an Kropfoperationen«. Sammlung medizinischer Schriften IV. Wien 1890. »Über erfolgreiche Einheilung der Katzenschilddrüse in die Bauchdecke und Auftreten von Tetanie nach deren Exstirpation« (Wiener klin. Wochenschr. 1892 No. 5).

Damit war der Beweis geliefert, dass die in die Bauchdecke eingeheilte Thyreoidea ihr für den Organismus, besonders des Fleischfressers, unentbehrliches Produkt nach wie vor lieferte und dem Säftestrom einverleibte. Und in der That hat diese Vorstellung gar keine Schwierigkeiten, wenn man sich erinnert, dass schon normalerweise der von den Epithelzellen der Schilddrüse gelieferte Stoff durch Vermittelung der Lymphbahnen dem Kreislauf zugeleitet wird.[3]) Heilt also das transplantierte Drüsenstück ein und wird es von der Umgebung her vascularisiert, so werden damit auch die Bahnen neugeschaffen, auf denen der Transport des wichtigen Zellproduktes erfolgen kann.

Wie wir sehen, waren Gesichtspunkte physiologischer und klinischer Natur für diese Transplantationsversuche leitend. Bei uns kommt das Interesse daran hinzu, in der Thyreoidea eines von den wenigen Geweben zu erblicken, welches nicht nur transplantiert werden kann, sondern anscheinend auch fähig ist, am Orte der Transplantation lange zu persistieren.

In der vorliegenden Arbeit wollte ich mein Augenmerk nur darauf richten, wie die Einheilung der Schilddrüse vor sich geht, und welche Veränderungen ev. das verpflanzte Gewebe erfährt.

Das Material für die histologische Untersuchung wurde in der Weise gewonnen, dass ich Katzen, die bis auf zwei nicht älter als drei bis vier Monate waren, einen Lappen der Thyreoidea exstirpierte und denselben, ebenso wie v. Eiselsberg, in die Bauchdecke transplantierte, zwischen die tiefe Bauchfascie und das Peritoneum. Die Operation geschah unter aseptischen Kautelen; die Muskulatur und darüber die Haut wurden mit Seide genäht. (Die nachfolgende Exstirpation der zuerst in situ gelassenen Drüsenhälfte war für die besonderen Zwecke meiner Untersuchungen unnötig und wurde deshalb nicht ausgeführt.) Später wurden die Tiere getötet, und sofort die betreffende Stelle der Bauchwand excidiert. Meist wurde dann die Haut mit der Scheere vorsichtig abgetragen, um die technische Verarbeitung zu erleichtern. Zur Fixierung benutzte ich meist das »Hermann'sche Gemisch«, gelegentlich auch Sublimat oder Formol. Die Stücke wurden in Celloidin oder Paraffin eingebettet. In einem Falle wurde vor der Entnahme des Stückes von der Aorta descendeus aus Berlinerblau injiziert.

Im ganzen wurden, ausschliesslich der wenigen missglückten, d. h. durch Eiterung gestörten Versuche, 11 Tiere operiert und verschieden lange Zeit nach der Transplantation getötet. Das früheste Stadium ist einem Tier entnommen, welches 24 Stunden nach der Operation getötet wurde, das älteste wird durch eine 9 Wochen alte Transplantation repräsentiert.

[3]) Baber, Philosophical transactions 1876. Vol. 166. Baber, Philosoph. transact. 1881. Vol. 172. Langendorff, Beiträge zur Kenntnis der Schilddrüse. Arch. f. Physiol. 1889 Suppl. Band. Podack, Beitrag zur Histologie und Funktion der Schülddrüse J.-D. Königsberg i. Pr. 1892.

Fall I.

24 Stunden. Die Fixierung erfolgte in Formol. Härtung in Alkohol. Die Celloidinschnitte werden mit Hämalaun-Eosin, Alaunkarmin, nach van Gieson und nach Weigert (Fibrin) gefärbt.

Die Thyreoidea ist noch nicht mit der Umgebung verklebt und wird losgelöst. Einige sehr feine Stränge, wohl Fibrin, werden dabei zerrissen. Die Schilddrüse wird also in diesem Falle ohne die Umgebung — Muskulatur und Peritoneum — untersucht. Makroskopisch war an der Transplantationsstelle eine das Peritoneum vorwölbende, längliche Hervorragung festzustellen, von ovaler Form, etwa 1 cm lang, 3 mm breit, von blauroter Farbe, welche durch das darüber liegende Bauchfell hindurchschimmerte.

Schon beim oberflächlichen Durchsehen der mikroskopischen Präparate fällt der Unterschied auf zwischen Partieen mit Kernfärbung und nekrotischen Teilen. Die letzteren sind im allgemeinen mehr central gelegen. Die gefärbten Stellen lassen deutlich Follikel erkennen. Dieselben sind zum grossen Teile mit einer Masse gefüllt, welche die bekannten Färbereaktionen des Colloid giebt; sie färbt sich nach van Gieson orange- bis hellgelb, mit Eosin hellrot und ist glänzend. Hie und da sind in dem Follikelinhalt Vacuolen sichtbar. Diese Follikel haben zum Teil kugelige Form und normale Grösse. Ihre Epithelien sind teils mässig hohe Cylinderzellen, teils kubische oder auch abgeplattete Zellen. Ausserdem liegen zwischen den Follikeln, beziehungsweise näher dem nekrotischen Drüsencentrum zahlreiche Epithelzellen ohne charakteristische Anordnung. Wie in der Norm ist das erhaltene Gewebe durch Septa abgeteilt in Lappen erster und zweiter Ordnung. Diese Septa werden wie gewöhnlich von Bindegewebe gebildet. An einzelnen Stellen zeigen sie ein merkwürdiges Aussehen und eigentümliches tinctorielles Verhalten. Es treten dort langfädig-körnige Massen auf, zwischen denen z. T. Leukocyten, z. T. Kerntrümmer liegen. Diese Massen färben sich mit Hämalaun intensiv dunkelblau, nach van Gieson braunschwarz; sie geben keine Fibrin-Reaktion, d. h. sie bleiben, nach der Weigert'schen Fibrinfärbemethode behandelt, ungefärbt. Mit Alaunkarmin werden sie dunkelrot tingiert. Die Thioninfärbung

rötet sie nicht. Die nekrotischen Partieen sind ebenfalls durch Septa, deren Kerne, Bindegewebs- und Endothelkerne, zum grössten Teile noch gefärbt sind, in Lappen und Läppchen getrennt. Teilweise sind die Kerne der nekrotischen Follikel noch als ganz blasse Scheiben eben wahrnehmbar. Ferner fallen an den nekrotischen Partieen zahlreiche, feine, verzweigte, mit Hämalaun tiefblau gefärbte Linien auf, die ein unregelmässiges Netz bilden. An Stellen, wo Zellkerne noch blass gefärbt sind, wo man also die Follikelstruktur einigermassen deutlich wahrnehmen kann, sieht man, dass diese Linien teils Intercellular-Grenzen sind, teils Grenzen der Follikel untereinander, teils auch Reste von schmalen, kollabierten Follikellumina; in letzterem Falle würde die starke Affinität dieser Massen für Farbstoffe im Verein mit der Lage derselben dafür sprechen, dass es sich um verändertes, etwa eingedicktes Colloid handelt. Auch in normalen Schilddrüsen findet man zuweilen im Follikelinhalt kugelige Massen, die sich mit den verschiedenen Farbstoffen intensiv färben lassen, und für welche Andersson[4]) die Bezeichnung »chromophiles Sekret« eingeführt hat (siehe Fig. 1).

Unter den wohlerhaltenen Follikeln zeichnen sich einige durch ihre Grösse aus; sie sind etwa auf das 20fache der mittleren, normalen Grösse cystisch erweitert und mit einer grossen Menge von runden, glänzenden Tropfen gefüllt, von verschiedenster Grösse. Die meisten sind sehr klein, etwa von der Grösse eines halben roten Blutkörperchens. Daneben kommen auch zahlreiche, grössere Kugeln vor, deren Durchmesser etwa der Weite normaler Follikel entsprechen. Diese Massen geben die Färbereaktionen des Colloids. Dass die Cysten durch Confluieren vieler Follikel entstanden sind, erhellt daraus, dass einzelne mit Epithelbesatz versehene Septa in die Cystenräume hineinragen.

Mit der Transplantation steht dieser Cystenbefund wohl in keinem ursächlichen Zusammenhang, vielmehr ist wahrscheinlich eine cystisch veränderte Thyreoidea verpflanzt worden. Bei normalen Katzen-Schilddrüsen habe ich nie derartige Cystenbildungen angetroffen.

[4]) Andersson, Zur Kenntnis der Morphologie der Schilddrüse (Arch. f. Anat. u. Physiol. 1894. Anat. Abtlg.).

Fall II.

48 Stunden. Die Behandlung des Materials ist dieselbe wie in Fall I. Die Drüse ist mit der Aussenfläche des Peritoneums bereits innig verklebt.

Die Nekrose nimmt einen viel grösseren Teil der Drüse ein, als im vorigen Falle. An der Peripherie finden sich spärliche, gut tingierte Follikel. In den nur noch ganz schwach färbbaren Partieen liegen zahlreiche, nach van Gieson tiefbraun gefärbte Kugeln, resp. längliche, rundliche Massen, die man wegen der kranzähnlichen Gruppierung der herumgelagerten, blass tingierten, nekrotischen Epithelkerne als Follikelinhalt deuten muss. Viele, weite Gefässlumina sind strotzend mit Blutkörperchen angefüllt. Überhaupt ist das ganze Organ sehr blutreich; zum grossen Teile liegen die Blutkörperchen in den stark erweiterten Capillaren, teilweise aber auch extravasculär. Vielleicht hat in diesem Falle bei der Operation trotz aller Vorsicht eine Quetschung stattgefunden. Die beim vorigen Falle ausführlich beschriebenen, fädigen Massen, welche den Septen angehören, finden sich hier viel häufiger und intensiver gefärbt. Einzelne der Septa nahe der Peripherie zeigen bei Weigert'scher Fibrinfärbung sehr spärliche, blaue Fäserchen, die sicherlich nicht identisch sind mit den beschriebenen, stark tingierten, fädigen Massen.

Einzelne Gebiete des nekrotischen Gewebes fallen dadurch auf, dass die sehr erweiterten und strotzend gefüllten Capillaren mit noch färbbaren Endothelien zwischen collabierten Follikeln liegen, deren Querschnitte meist nur ein langgestrecktes, fast strichförmiges Lumen zeigen, wie wenn die Follikel von den erweiterten Gefässchen zusammengedrückt würden.

Fall III.

3 Tage. Formol, Alkohol, Paraffin. Färbung mit Alaunkarmin und nach Weigert.

Die Peripherie der transplantierten Drüse zeigt wenige, zu wohl erhaltenen Follikeln angeordnete Zellkomplexe. Ein grosser Teil des Organs ist der Nekrose anheimgefallen. Die ganze Drüse wird durchsetzt von breiten und schmäleren, septenähnlichen Zügen, die sich tiefrot mit Alaunkarmin gefärbt haben, und welche die nekrotischen Distrikte umgeben, so dass dieselben gleich Inseln dazwischen liegen. Diese dunkel tingierten Partieen erweisen sich bei starker Vergrösserung als zusammengesetzt aus dichtgedrängten Zellen, die durch ihren runden, bläschenartigen Kern als Epithelien charakterisiert sind. Diese Zellen sind stellenweise, und zwar besonders dort, wo die in Rede stehenden, tiefrot gefärbten Züge der Peripherie der Drüse nahe liegen, durch dunkelrote Linien von einander getrennt; die Linien verlaufen ziemlich weite Strecken parallel in ungefähr gleichen Abständen, die der Breite einer dazwischen gelegenen Epithelzelle entsprechen.

Ein grosser Teil der septenähnlichen Züge gewinnt so eine eigentümlich regelmässige, parallele Längsstreifung. Zwischen den tingierten Linien liegen also, wie schon erwähnt, die Zellen zu längeren Strängen abgeteilt. Zuweilen erhält man den Eindruck von Durchschnitten durch kollabierte Follikel, deren Wände nun platt aneinander liegen, und deren strichförmige Lumina, resp. ihre Inhaltsmassen, stark gefärbt wurden und so die beschriebenen Linien darstellen (siehe Fig. 2).

Stellenweise werden die nekrotischen Partieen nur von allerschmälsten derartigen Zügen durchsetzt, in denen man meist keine Zellen mehr wahrnehmen kann; diese feinen Septen bestehen dann nur aus dunkelrot gefärbten Fäden. Übrigens sind die oben beschriebenen, intercellulären Linien nicht etwa durchweg parallel angeordet; sie bilden vielmehr an vielen Stellen ein unregelmässiges Netzwerk, in dessen Maschen teils einzelne Zellen, teils Zellgruppen liegen, die ringförmig angeordnet sind und oft ein Lumen zeigen, also Follikeln entsprechen. An solchen Partieen hat die Tinctionsfähigkeit der Kerne meist schon gelitten. Die Maschen des Netzes würden hier also als Intercellular- bezw. Interfollikulargrenzen aufzufassen sein.

Die tingierten Fäden müssen demnach verschiedene Deutungen erfahren: teils handelt es sich um Reste interfollikulärer Gefässchen und ihres Inhalts, teils aber um verändertes Zellsekret, das wie normales »chromophiles« Secret intensiv gefärbt wird. Die Weigert'sche Fibrinfärbung ergiebt ein negatives Resultat. Nur in den periphersten Teilen der Drüse hat sich spärliches Fibrin niedergeschlagen.

Die grösseren, alten Gefässe zeigen keine Kernfärbung mehr; man erkennt sie deutlich an ihrer Form und der concentrischen Schichtung ihrer durchschnittenen Wände. Ihre Lumina sind zusammengefallen und erscheinen wie verklebt mit grobfädigen, klumpigen Massen, die die Alaunkarminfärbung stark annehmen und keine Fibrinreaktion liefern.

Fall IV.

6 Tage. Fixiert nach Jores. Celloidin. Hämalaun-Eosin.

Das Bild ist dem Fall II sehr ähnlich. Starke Blutfüllung der (alten) Gefässchen. Viel Blut liegt auch extravasculär. Die centrale Nekrose ist sehr ausgedehnt. Die äusserste Peripherie der Drüse zeigt einen schmalen Kranz von erhaltenen, kleinen, oft langgestreckten Follikeln. Viele Distrikte der Nekrose sind reich an dunkelblauen, rundlichen Klumpen verschiedener Grösse, welche wegen der bezeichnenden, kranzähnlichen Gruppierung der herumgelagerten, blassen Kernreste für Follikelinhalt ev. für Colloid zu halten sind, das unter dem Einfluss der Nekrose eine so starke Affinität zum Farbstoff angenommen hat.

Fall V.

7 Tage. Formol. Celloidin. Hämalaun-Eosin, van Gieson, Weigert. Alaunkarmin.

Das Tier wurde von der Aorta descendens aus mit Berlinerblaulösung injiziert zur Darstellung der neuen, hineingewachsenen Gefässe.

In diesem Falle ist viel mehr als in den vorigen epitheliales Gewebe vorhanden, das nur teilweise in typischer Weise zu Follikeln angeordnet ist, etwa

$^2/_5$ der ganzen Drüse. Dieses follikelführende Gewebe nimmt die peripheren Teile der transplantierten Drüse ein, während das Centrum nekrotisch ist (siehe Fig. 3); zum Teil jedoch wird die Nekrose ersetzt und verdrängt durch hineingewachsenes, junges Bindegewebe. Gleichzeitig mit dem Bindegewebe sind auch aus der Umgebung, teils vom Peritoneum, teils von den Bauchmuskeln herkommend, Gefässe ins Drüseninnere gelangt, die sich nach der Peripherie hin verzweigen, und deren feinste Ästchen die Follikel umspinnen, wie es auch in der normalen Schilddrüse geschieht.

Nicht überall legt sich das umgebende Gewebe, also einerseits Peritoneum, andererseits Muskulatur, eng der transplantierten Drüse an; es existieren vielmehr hie und da grössere Spalträume dazwischen, die mit Endothelzellen ausgekleidet sind und als Lymphräume imponieren. Teilweise zeigen diese eine homogene, glänzende Inhaltsmasse, die mit Eosin sich rot, nach van Gieson orangegelb färbt, also die Färbungen des Colloid annimmt. An einzelnen Stellen lassen sich Kommunikationen dieser Lymphräume mit kleineren, mehr im Innern der Drüse liegenden Lymphgefässen nachweisen, welche dieselbe Füllung besitzen. Es haben sich demnach bei dem transplantierten Organ schon ähnliche Cirkulationsverhältnisse hergestellt, wie sie von Biondi[5]), Hürthle[6]), Langendorff[3]), Podack[3]) und anderen in der normalen Thyreoidea beschrieben worden sind.

Beim Betrachten mit starker Vergrösserung erweist sich die Peripherie der Drüse einesteils gebildet von Follikeln, anderenteils jedoch von zahlreichen, regellos liegenden oder zu kleinen Ballen gruppierten Epithelzellen. Das Follikelepithel ist ziemlich reich an Mitosen, welche übrigens durch Formol ausgezeichnet fixiert werden.

Auf eine Sekretion der Epithelzellen deuten kleine, mit Hämalaun dunkelblau tingierte Tropfen im sonst hellroten (Eosin) Follikelinhalt. Hie und da liegt ein kräftig eosinrotes Tröpfchen (nach van Gieson behandelt ist die Farbe orangegelb) eingeschlossen in ein helles, völlig ungefärbtes Bläschen, das von der Zellkuppe, mit der es zusammenhängt, in das Follikellumen hineinragt. Es sind dies Bilder, wie sie ganz ähnlich auch Andersson[4]) beschrieben hat, der sie wohl mit Recht auf Sekretionsvorgänge bezieht.

---

[5]) Biondi, Beitrag zur Struktur und Funktion der Schilddrüse. (Referat i. d. Berl. klin. Woch. 1888. Nr. 47.)

[6]) Hürthle, Beiträge zur Kenntnis des Sekretionsvorganges in der Schilddrüse. (Pflügers Archiv Bd. 56. 1894.)

Fall VI.

15 Tage. Makroskopisch ist an der Stelle der Transplantation eine nur sehr geringe Hervorwölbung des Peritoneums sichtbar. Ob dieses Verhalten auf eine Verkleinerung des Organs oder nur auf ein Zurückweichen desselben in die Muskulatur der Bauchdecke zurückzuführen ist, lässt sich schwer feststellen, da ja die Drüse ohne fest bestimmte Lagerung in die Bauchdecke versenkt wurde. Es bestand also die Möglichkeit einer Verschiebung, so dass die Schnitte das transplantierte Organ in willkürlicher Richtung zerlegen, und die so erhaltenen Bilder keinen Schluss auf die Grösse desselben gestatten.

Fixierung in Hermann'schem Gemisch. Safranninfärbung.

Nirgends ist nekrotisches Gewebe nachweisbar. Etwa im Centrum des transplantierten Stückes verläuft ein vielverzweigter, bindegewebiger Strang, welcher Gefässe führt. Er nimmt ungefähr $^1/_4$ der transplantierten Drüse ein. Das übrige Gewebe ist epithelial. Die Epithelzellen sind derart angeordnet, dass deutliche Follikel mit Colloidinhalt, der sich in dem Hermann'schen Gemisch bräunt, im grossen und ganzen die Peripherie des Organs einnehmen. Die grössten Follikel liegen am meisten peripher, je näher dem Centrum, desto kleiner werden sie.

In unmittelbarer Nähe des centralen Bindegewebsstranges ist nur mit Mühe und nur teilweise eine specifische, follikuläre Gruppierung der Epithelzellen nachweisbar. Ein grosser Teil der Zellen liegt zu kleineren und grösseren Ballen und Strängen vereint, undifferenzierte Epithelmassen, die durch feine Gefässe voneinander geschieden werden. Diese Stellen erinnern sehr an diejenigen Bildungen, welche Wölfler[7]) »sekundäre Epithelformationen« nennt. Er lässt dieselben bei der embryonalen Entwickelung der Schilddrüse aus den »primären Drüsencylindern« hervorgehen, die ihrerseits aus der »primären Schlundblase« entstanden sind. Nach seiner Darstellung werden die »primären Drüsencylinder« durch die hineinwachsenden Gefässe versprengt, so dass sie »in losen, einfachen

[7]) Wölfler, Über die Entwicklung und den Bau der Schilddrüse. (Berlin 1880.)

Zellreihen und in kleinen Häufchen ganz ungeordnet umherliegen.« Indem diese Zellen proliferieren, »beginnt erst recht die Entwickelung der sekundären Epithelformationen, die sich von den primären dadurch unterscheiden, dass sie kein so hohes Cylinderepithel tragen , und dass ihre Form fast vollständig durch die Lage und den Verlauf der sie umgebenden Gefässe bestimmt wird.« In diesen »sekundären Epithelformationen« beginnen nun nach Wölfler Lumina aufzutreten, es entstehen die eigentlichen Drüsenblasen, Follikel.

Wölfler's Schilderung lässt die sogenannten sekundären Epithelformationen ausserordentlich den Bildern ähnlich erscheinen, die Ribbert[8]) bei der Regeneration des Schilddrüsengewebes gesehen hat. Dieser Forscher beobachtete 11 Tage und länger nach Verletzung der Drüse Complexe epithelialen Gewebes im Regenerationsgebiet, bestehend gleichmässig aus vielen, dicht gedrängten, durch feinste Septa unvollkommen abgegrenzten Epithelzellgruppen, in denen er Anfänge von Lumenbildung wahrnehmen konnte.

Dieser Parallelismus der beiden Schilderungen lässt vermuten, dass es sich bei der Regeneration um die Wiederholung einer Phase der embryonalen Entwickelung handelt.

Um nun auf meine Bilder transplantierter Schilddrüsen zurückkommen, so betone ich die Übereinstimmung der oben von mir geschilderten undifferenzierten Epithelhaufen, welche centralwärts auf den peripheren Saum der Follikel folgen, mit den citierten Beschreibungen.

Sowohl im Epithel der Follikel wie in dem undifferenzierten Epithel finden sich Mitosen.

Der Colloidinhalt eines mittelgrossen Follikels schliesst eine hellbräunlich tingierte, scharf gegen das dunkler braune Colloid abgegrenzte Kugel ein, die einen kleinen, flach ovalen, peripher gestellten Kern enthält und ausserdem von einer grösseren und mehreren kleinen wiederum dunkelbraunen (Colloid-)Kugeln und Kügelchen gefüllt ist. Es handelt sich hier wohl um eine Epithelzelle, die aus dem Verbande des Follikelepithels ausgestossen ist, und in deren Protoplasma sich Colloidkugeln gebildet haben. Auch Andersson[4]) beschreibt solche Zellen. Er meint, dass nach längerer Sekretion einzelne Zellen absterben, der Kern wird kleiner und unregelmässig geformt; im Zellkörper sammeln sich Sekretkugeln an, die oft recht gross werden. Schliesslich wird die Zelle ins Follikellumen ausgestossen und allmählich aufgelöst unter Schwinden des Chromatins oder indem sich dasselbe zu stark färbbaren Klumpen ballt.

Das Vorkommen dieser Gebilde in transplantierten Drüsen spricht für das ungeänderte Functionieren des verpflanzten Gewebes.

[8]) Ribbert, Über Regeneration des Schilddrüsengewebes. Bonn 1889. (Virchow's Archiv Bd. 117.)

Fall VII.

23 Tage. Fixierung in Hermann'schem Gemisch. Saffraninfärbung.

Makroskopisch ist auch hier wie bei den folgenden Fällen nur eine minimale Hervorwölbung des Bauchfells an der Transplantationsstelle sichtbar. Über die möglichen Gründe dafür siehe Fall VI.

Im wesentlichen wiederholt sich die Anordnung des Gewebes, welche beim vorigen Falle schon ausführliche Beschreibung gefunden hat. Zunächst der Peripherie liegen die grössten Follikel, und zwar mehr an der dem Peritoneum anliegenden Seite der Drüse, als in dem muskelwärts gelegenen Teile derselben. Nach dem Innern der Thyreoidea hin werden die Follikel kleiner; schliesslich erfüllen den grössten Teil des Drüseninnern undifferenzierte Epithelmassen, in denen wie auch in den Follikelepithelien (siehe Fig. 4) sich zahlreiche Mitosen finden. Hier liegen häufig kleinste Colloidkugeln zwischen den Epithelzellen, in der Weise, dass 3 bis 5 Zellen einen kleinen Ballen bilden, der in seinem Innern die Colloidkugel enthält. Die wenigen Epithelzellen haben natürlich noch keine regelmässige Kranzstellung um den Sekrettropfen herum angenommen, vielmehr liegt derselbe wie zufällig zwischen ihnen. Daneben kommen jedoch schon allerkleinste Follikel vor, mit deutlich cylindrischen, radiär um das colloiderfüllte Lumen gestellten Epithelzellen.

Man findet also alle Übergänge von kleinsten noch soliden Zellballen zu etwas grösseren, die oft einen Colloidtropfen einschliessen, ferner zu kleinsten und grösseren Follikeln. Dabei wiederholt sich stets, worauf schon hingewiesen wurde, das Auftreten der grössten Follikel zumeist an der peritonealen Peripherie der Drüse.

Auch diese Transplantation weist einen Follikel auf, dessen Lumen eine mit grösseren Colloidkugeln gefüllte Zelle beherbergt (siehe Fig. 5).

Das Drüseninnere wird von einem System schmaler, teilweise zartester Bindegewebssepten durchzogen, welche Gefässe führen.

Fall VIII.

Ebenso alt wie Fall VII. Hermann. Saffraninfärbung.

Diese Drüse enthält grosse Mengen von wohlausgebildeten Follikeln und undifferenzierte Epithelmassen in grösseren und kleineren Haufen, in Ballen und Strängen. Dieselben enthalten gerade in diesem Falle eine ausserordentliche Menge von Mitosen. Auch hier wie in den folgenden Fällen liegen die grössten Follikel zunächst der Peripherie, meist im peritonealen Teile derselben. Allerjüngste Follikelformen kommen hier vor, z. B. 2 Epithelzellen, die wie Halbkugeln eng aneinder liegen, und zwischen denen ein kleiner Colloidtropfen liegt, der etwa nur halb so gross ist, als die benachbarten Epithelkerne (siehe Fig. 6).

Zufällig ist dieses Mal das von A. Kohn[9]) zuerst genauer beschriebene und von ihm »äusseres Epithelkörperchen« genannte Gebilde mit verpflanzt worden. Es zeigt keine Veränderung seiner Struktur. Mitosen werden darin nicht gefunden.

---

[9]) A. Kohn, Studien über die Schilddrüse. (Arch. f. mikr. Anat. Bd. 44.)

Fall IX.

6 Wochen. Hermann. Saffraninfärbung.

Die transplantierte Drüse hat zum grössten Teile follikulären Bau. Die ältesten, d. h. grössten Follikel liegen wiederum peripher. Der mehr centrale, undifferenzierte Teil des Epithels besteht teils aus ganz regellos liegenden Zellen, die von Capillaren umsponnen werden, teils werden, wie schon beschrieben wurde, durch Gefässe Zellkomplexe abgegrenzt, die dann sehr an die citierten Wölfler-schen Schilderungen erinnern.

Fast alle grösseren Follikel enthalten Epithelzellen, in deren Protoplasma, nach dem Follikellumen hin, kleinste, exakt kreisförmige, glänzende Kügelchen wahrnehmbar sind, die sich gleich dem Follikelinhalt unter dem Einfluss des Osmiumgemisches bräunen. Es sind nicht etwa Fetttröpfchen, wie solche wohl im Epithel von Strumen vorkommen. Diese färben sich bei gleicher Behandlung schwarzgrau, während die vorliegenden Gebilde deutlich hellbraun erscheinen. Dieselben sind oft von einem schmalen, hellen Hof umgeben.

Hie und da hängt an einer Epithelzelle ein helles Bläschen in das Follikellumen hinein. Meist sind diese Bläschen leer. Oft enthalten sie jedoch ein oder mehrere der oben geschilderten, kleinen, braunen Tröpfchen. Diese Bläschen sind schon oft beschrieben worden [10]) und haben die verschiedensten Deutungen erfahren. Während ein Teil der Autoren alle derartigen Bildungen als »Randvakuolen« und als Schrumpfungsprodukte des colloiden Follikelinhalts auffasste, erklären andere sie für helle, aus den Zellen hervorquellende Sekrettropfen, die sich erst allmählich mit dem Follikelinhalt vermischen. Wenn nun in den vorliegenden Präparaten diese hellen, ungebräunten, bläschenförmigen Räume, die das intrafollikuläre Colloid vielfach einbuchten, mit denselben braunen Kügelchen erfüllt sind, welche auch das Protoplasma der benachbarten, dazugehörigen Epithelzellen einschliesst, so scheint dies Verhalten mir mit grosser Wahrscheinlichkeit dafür zu sprechen, dass die hellen Blasen ungefärbte Sekrettropfen sind, welche bei ihrem Austreten aus den Epithelzellen die kleinen, braunen Kügelchen mitgeschwemmt haben, die nun in ihnen flottieren, ehe sie sich mit dem gleichartigen Follikelinhalt mischen.

Ausserdem hat die Untersuchung frischer Schilddrüsen durch Andersson [4]) und Lindemann [11]) unzweideutig bewiesen, dass auch bei Ausschluss jeder Schrumpfung sich dieser Bläschenbesatz des Follikelepithels nachweisen lässt, also auf einen physiologischen Vorgang bezogen werden muss.

---

[10]) Müller, Beiträge zur Histol. d. norm. u. d. erkrankten Schilddr. (Beiträge z. path. Anat. u. allg. Path. v. Ziegler. Bd. 19.) Zeiss, Mikrosk. Unters. über d. Bau d. Schilddr. I.-D. Strassburg 1877; siehe auch [3]) Langendorf, [4]) Andersson und [6]) Hürthle.

[11]) Lindemann, Über das Verhalten der Schilddrüse beim Icterus. (Virchow's Archiv 1897.)

Indem ich mich also der letzteren Deutung anschliesse, erblicke ich in dem Auftreten von Sekretbläschen am Follikelepithel der transplantierten Schilddrüse einen weiteren Beweis dafür, dass im Parenchym des verpflanzten Organs wie in der Norm Absonderungsvorgänge sich abspielen. Darauf deutet auch ein Bild, das ich wegen der Übereinstimmung mit normalen Befunden nicht unerwähnt lassen möchte. Zwei benachbarte Follikel nämlich, ein mittelgrosser und ein kleinerer, kommunizieren mit einander durch einen Spaltraum im Follikelepithel, welcher etwa $^1/_4$mal so breit als die benachbarten Epithelzellen ist und mit einer homogenen Masse erfüllt erscheint, die sich gleich dem Follikelinhalt gebräunt hat und ganz kontinuierlich die Verbindung zwischen den Inhaltsmassen beider Follikel herstellt. Sei es nun, dass wir diesen Spaltraum als Intercellulargang im Sinne Hürthle's oder als colloid degenerierte Zelle ansprechen, jedenfalls deutet der Befund auf eine normale Thätigkeit des verpflanzten Gewebes hin (siehe Fig. 7).

Übrigens finden sich im Follikelepithel, wie in den Zellen der undifferenzierten Epithelmassen Mitosen, wenn auch nicht so zahlreich als im vorigen Falle.

Auch bei dieser Transplantation ist zufällig im Zusammenhange mit der Schilddrüse das »äussere Epithelkörperchen« exstirpiert und verpflanzt worden; es hat seine Structur völlig unverändert beibehalten und enthält keine Mitosen. In seiner unmittelbaren Nachbarschaft, nur durch eine feine, bindegewebige Kapsel von ihm und von der Thyreoidea getrennt, liegt ein Komplex deutlich lymphatischen Gewebes; der Lage nach könnte es dem von Kohn[9]) beschriebenen »Thymusläppchen« entsprechen, einem ziemlich konstant der Schilddrüse anliegenden, von der Thymus völlig isolierten Körper, der ganz das charakteristische Gewebe der Thymus enthält. In dem vorliegenden Falle jedoch habe ich vergeblich nach Hassal'schen Körperchen gesucht, so dass es sich wahrscheinlich um eine kleinste, der Schilddrüse eng anliegende und deshalb mit verpflanzte Lymphdrüse handelt.

Fall X.

8 Wochen. Fixierung in Sublimat. Celloidin. Hämalaun-Eosin.

Der grösste Teil des Epithels hat follikuläre Anordnung. Daneben die beschriebenen, durch Gefässsepten abgeteilten, soliden Epithelhaufen (siehe Fig. 8). Die Gefässe fallen durch ihre Menge und ihre pralle Füllung mit wohlgeformten, schön eosinrot gefärbten Blutkörperchen auf. Die Capillaren umspinnen die einzelnen Follikel wie in normalen Schilddrüsen. Ein ziemlich an der Peripherie der Drüse gelegenes Lymphgefäss ist mit einer homogenen, glänzenden, mit Eosin hellrot gefärbten Masse gefüllt, welche helle Bläschen einschliesst. (Colloid ?).

Fall XI.

9 Wochen. Fixierung in Sublimat. Celloidin. Hämalaun-Eosin.

In diesem Falle wird der grösste Teil des transplantierten Stückes von epithelialem Gewebe eingenommen. Etwa $^9/_{10}$ des Ganzen bestehen aus Epithel. Davon ist über die Hälfte zu wohlentwickelten Follikeln angeordnet. Wiederum liegen die grössten Follikeln, welche hier recht zahlreich sind, am meisten peripher, besonders an der peritonealen Seite der Thyreoidea. Sehr scharf ausgeprägt ist die Anordnung der undifferenzierten Epithelmassen, welche mehr central liegen und von Gefässsepten zu länglichen Ballen und Strängen von wechselnder Grösse abgeteilt werden. Sehr auffallend und nur in diesem einen Falle beobachtet ist der Befund eines grossen, wenig verzweigten, langgestreckten Schlauches, dessen Lumen von einem einschichtigen, hohen Cylinderepithel ausgekleidet wird und der ziemlich central in der Längsachse des transplantierten Organs verläuft. Seine Länge beträgt etwa $^1/_6$ vom grössten Durchmesser des ganzen Schilddrüsenlappens (siehe Fig. 9). Auch hier ist zufällig das »äussere Epithelkörperchen« mit transplantiert worden und zeigt die gewohnte Struktur, keine Mitosen.

Indem wir nun die Ergebnisse unserer Einzeluntersuchungen zusammenfassen, haben wir eine Periode des Unterganges und eine solche des Wiederaufbaues von typischem Drüsengewebe zu unterscheiden.

Wenn das exstirpierte Organ in die Bauchdecke versenkt ist, so kommt es zunächst infolge der schroffen Unterbrechung der Circulation zu einer Nekrose, welcher nur verhältnismässig wenig Gewebe widersteht. Am resistentesten erweisen sich meist die peripheren Follikel, besonders an der peritonealen Peripherie der Drüse. Ob dieses Verhalten darauf zurückzuführen ist, dass, wie auch Ribbert[8]) es angiebt, die peripheren Follikel in der normalen Drüse, bei ihrem centrifugalen Wachstum, die jüngsten und deshalb auch die wachstumsfähigeren sind, oder auf die ausgiebigere Bespülung mit Lymphe an der peritonealen Peripherie, welche vielleicht einen provisorischen Ersatz der Bluternährung darstellt, lasse ich unentschieden. Vielleicht sind beide Gründe bestimmend.

Erwähnenswert sind die eigentümlichen Formen, in denen die Nekrose der Follikel sich vollzieht. Die Kerne verblassen, der colloide Inhalt der Follikel wird scheinbar eingedickt und gewinnt eine grosse Affinität zu Farbstoffen. Die Zellgrenzen färben sich gleichfalls häufig intensiv. Die Follikel werden deformiert: exakte Kugelgestalt ist jetzt nur noch selten zu finden. Häufig sehen wir recht schmale, collabierte Lumina. Schliesslich, im weiteren Verlauf der Nekrose, verlieren die Kerne völlig die Fähigkeit, Farbstoffe aufzunehmen. Es bleiben demnach ungefärbte Massen zurück, deren Formen ungefähr den einzelnen Follikeln entsprechen, und in deren Centrum oft eine intensiv gefärbte Colloidkugel liegt. Häufig sind auch die Intercellulargrenzen tingiert. Ebenso wie das Colloid und die Intercellulargrenzen färben sich im nekrotischen Gewebe, aber auch in benachbarten, noch lebenden Distrikten, fädige Massen, welche die collabierten Gefässlumina erfüllen, also vielleicht von dem Chromatin der untergehenden Endothelkerne herstammen. Ob andere, zwischen lange Epithelzellreihen eingeschaltete Fäden, welche sich auch intensiv färben lassen, (die Weigert'sche Fibrinfärbung gelingt bei allen diesen Gebilden nicht) ebenso zu deuten sind, oder vielleicht als Colloid aufgefasst werden müssen, bleibe unentschieden.

Die Bindegewebskerne der interlobären Septa, sowie die Kerne der Gefässmuskulatur behalten ihre Färbbarkeit erheblich länger als die Kerne der Epithelien, analog dem Verhalten in andern, nekrotisch werdenden Drüsen.

Die degenerativen Prozesse erreichen ihr Maximum etwa am dritten Tage nach der Transplantation, um dann einer energischen Regeneration von Drüsengewebe Platz zu machen. Dieselbe setzt in der Weise ein, dass im Epithel der erhaltenen, peripheren Follikel Mitosen auftreten. Durch reichliche Vermehrung der Epithelzellen wird in bekannter Weise[8]) das Material geschaffen zum Aufbau neuen Schilddrüsenparenchyms. Gleichzeitig wächst in das nekrotische Innere der Drüse junges Bindegewebe mit Gefässen hinein, die schnell die Resorption des abgestorbenen Gewebes bewerkstelligen.

Demnach zeigt jetzt die Transplantation folgendes Bild: Ein schmaler Kranz von peripher gelagerten Follikeln; in unmittelbarem Anschluss daran vorläufig noch wenig ausgedehnte Epithelzellmassen, welche die für die Thyreoidea typische Gruppierung nicht erkennen lassen; schliesslich das Innere der Drüse, worin die Nekrose zum grossen Teil durch junges Bindegewebe mit grossen, epitheloiden Zellen und neuen Gefässen ersetzt ist. Ob neu hineinwachsende Gefässe mit Sprossen von erhalten gebliebenen in Verbindung treten, dafür geben meine Untersuchungen keine Anhaltspunkte.

Die undifferenzierten Epithelmassen nehmen allmählich an Mächtigkeit zu, es treten zahlreiche Kernteilungsfiguren in ihnen auf; gleichzeitig beginnt, und zwar in centripetaler Richtung, in ihnen eine Neubildung von Follikeln. Die neugebildeten Follikel verhalten sich genau so wie normale, sowohl was ihre Form, wie auch die Beschaffenheit und Funktion ihrer zelligen Elemente anlangt. Indem die Neubildung von Follikeln in centripetaler Richtung weitergeht, entsteht dieses Bild: An der Stelle, wo Follikel erhalten geblieben waren, also an der Peripherie, und zwar meist an der peritonealen Peripherie der Drüse, finden sich die grössten, also ältesten Follikel. Von dort aus werden sie immer kleiner und gehen kontinuierlich über in undifferenzierte Epithelmassen, die von gefässführenden Bindegewebssepten durchzogen werden, und die das Bildungsmaterial für weitere Follikel darstellen. Ob bei noch längerem Bestande der Transplantationen dies gesamte, undifferenzierte Epithelmaterial schliesslich zur Bildung von Follikeln aufgebraucht werden würde, oder ob stets ein Rest undifferenzierter Zellmassen persistiert, die Entscheidung dieser Fragen muss anderen Untersuchungen, die sich über längere Zeit erstrecken, vorbehalten bleiben.

Schon die Abbildungen v. Eiselsberg's [2]) (»Über erfolgreiche Einheilung etc.«) zeigten zur Evidenz, dass nicht die ganze Transplantation Drüsengewebe aufwies, sondern auch dort war das Innere von gefässführendem Bindegewebe ausgefüllt. Aus ihnen ging bereits hervor, dass ursprünglich im Centrum Drüsengewebe zu Grunde gegangen war und dann durch hineinwachsendes Bindegewebe ersetzt worden ist. Überraschend jedoch ist es, dass anfangs so viel Epithel zu Grunde geht und im weiteren Verlauf durch eine von relativ geringen Mengen erhaltenen Epithels ausgehende Regeneration ersetzt wird.

An dieser Stelle möchte ich eine angenehme Pflicht erfüllen, indem ich Herrn Geheimrat Prof. Dr. Neumann für die Anregung zu dieser Arbeit und das mir jederzeit gezeigte Wohlwollen meinen ergebensten Dank ausspreche.

Ebenso danke ich Herrn Prof. Dr. Nauwerck und Herrn Privatdozenten Dr. Askanazy für ihren in liebenswürdigster Weise stets bereitwillig erteilten Rat.

Nachtrag.

Nach Beendigung dieser Arbeit, deren Publikation aus äusseren Gründen etwas verzögert wurde, hat Enderlen eine Mitteilung über denselben Gegenstand veröffentlicht. (Sitzungsberichte der Gesellschaft zur Beförderung der gesamten Naturwissenschaften zu Marburg. No. 5. Juni 1898.) Die Ergebnisse seiner Untersuchungen entsprechen im wesentlichen den meinigen. Enderlen schliesst seine Mitteilung damit, dass ich »die von ihm erhobenen und beschriebenen Befunde vollkommen bestätigt hätte« (im Centralblatt für allgemeine Pathologie und pathologische Anatomie Bd. 9, No. 10, im Mai 1898). Diesen Ausdruck muss ich dahin berichtigen, dass meine Arbeit gleichzeitig mit Enderlen's entstanden ist, dessen Resultate mir erst durch die oben citierte, einen Monat nach meiner kurzen Notiz erschienene Mitteilung bekannt wurden — der Inhalt des Enderlen'schen Berichtes im Marburger medizinischen Verein (August 1897) war mir völlig unbekannt geblieben —, dass somit meine Untersuchungen ganz unabhängig und nicht zum Zwecke einer Nachprüfung der Enderlen'schen angestellt worden sind.

Thesen.

1. Die Paget'sche Krankheit ist als ein primäres Carcinom der Haut der Mamilla anzusehen.
2. Die Munk'sche Theorie, die Folgen totaler Thyreoidektomie liessen sich durch Verletzung nervöser Organe erklären, ist als widerlegt zu betrachten.

Lebenslauf.

Ich, Curt Sultan, bin am 12. Oktober 1872 zu Thorn geboren. Meine Schulbildung erhielt ich auf dem dortigen Königlichen Gymnasium, welches ich Ostern 1892 mit dem Zeugnis der Reife verliess. Ich studierte sodann Medizin, und zwar 1 Semester in Genf, 6 Semester in München und 4 Semester in Königsberg i. Pr. Das Tentamen physicum bestand ich in München am 17. Juli 1894. Die ärztliche Staatsprüfung beendete ich am 19. Februar 1898 und bestand das Examen rigorosum am 22. Juli 1898, beides in Königsberg i. Pr.

Während meiner Studienzeit besuchte ich die Vorlesungen, Kliniken und Kurse folgender Herren Professoren und Docenten:

Amann, Angerer, Askanazy, v. Baeyer, Bauer, H. Braun, Caspary, v. Eiselsberg, v. Esmarch, Falkenheim, Goebel, Hermann, Hertwig, Jaffe, Jaquemot, Klaussner, Klein, Kopp, Kuhnt, v. Kupffer, Lange, Laskowski, Lichtheim, v. Lommel, Moritz, Münster, Nauwerck, Neumann, Rod, v. Rothmund, Rüdinger, Schreiber, Soret, Stetter, v. Voit, v. Winckel, Zander, v. Ziemssen.

Allen diesen meinen verehrten Lehrern sage ich meinen herzlichsten Dank.

Erklärung der Abbildungen.

Tafel I.

Figur 1. 24 Stunden alte Transplantation. Starke Vergrösserung. Haemalaun-Eosin-Färbung. Stelle mit beginnender Nekrose des Drüsengewebes. Die Kerne sind nur blass gefärbt. Der Inhalt der grösstenteils deformierten Follikel sowie stellenweise die Intercellulargrenzen erscheinen dunkelblau gefärbt.

Figur 2. 3 Tage alte Transplantation. Starke Vergrösserung. Alaunkarmin-Färbung. Die blaurote Alaunkarmin-Färbung ist in der Zeichnung nach Art der Haematoxylin-Eosin-Färbung wiedergegeben worden. Dunkel tingiertes, meist parallel angeordnetes Fadenwerk zwischen Epithelzellen, die kaum noch follikulär angeordnet sind, und deren Kerne teils geschrumpft, teils in beginnender Nekrose begriffen sind.

Figur 3. 7 Tage alte Transplantation. Schwächste Vergrösserung. Übersichtsbild. Haemalaun-Eosin-Färbung. Gefässinjektion mit Berlinerblau, das der Deutlichkeit wegen rot dargestellt wurde. Peripher sieht man erhaltene Follikel, daran nach innen zu sich anschliessend eine schmale Zone undifferenzierter Epithelmassen, welche von jungem, Gefässe führendem Bindegewebe durchsetzt werden. Sowohl Peritoneum (oben) und Bauchfascie (unten) wie auch die peripheren Schichten der Drüse zeigen Gefässe, welche mit Injektionsmasse gefüllt sind. Im Centrum Nekrose, gleichmässig rosa gefärbt.

Figur 4. 23 Tage alte Transplantation. Starke Vergrösserung (Immersion). Fixierung in Hermannscher Flüssigkeit, Färbung mit Saffranin. Colloid im Osmiumgemisch gebräunt, Protoplasma hell gelbbräunlich. Mittelgrosser Follikel mit Cylinderzellen, darin eine Mitose.

Figur 5. Dieselbe Transplantation. Starke Vergrösserung (Immersion). Im Colloidinhalt eines Follikels schwimmt eine geblähte Epithelzelle mit excentrisch gestelltem Kerne, in deren Protoplasma sich 2 Colloidtropfen gebildet haben.

Tafel II.

Figur 6. 23 Tage alte Transplantation. Stärkste Vergrösserung (Immersion). Hermann-Saffranin. Partie aus der Zone des undifferenzierten Epithels. Die länglichen, weissen Lücken sind Längsschnitte von Capillaren, grösstenteils mit Endothelbelag versehen. 2 Kernteilungsfiguren im Epithel dicht neben einander. Hie und da, besonders rechts, sieht man Anfänge von Follikelbildung durch Auftreten von (braungefärbtem) Colloid zwischen den Epithelzellen.

Figur 7. 6 Wochen alte Transplantation. Starke Vergrösserung (Immersion). Hermann-Saffranin. Die Hohlräume zweier benachbarter Follikel kommunizieren mit einander durch einen schmalen intercellulären Gang, der ebenso wie die Follikel mit Colloid gefüllt ist. An einer Zelle der Follikelwand hängt in das Follikelinnere hinein ein helles Tröpfchen, welches eine kleinste, dunkelbraun gefärbte Colloidkugel einschliesst. An der benachbarten Zellkuppe ein ebensolches, helles Tröpfchen, aber ohne eingeschlossenes Colloid. Diese Bilder sind auf Sekretionsvorgänge zu beziehen. Oben rechts in einem kleinen, runden, noch soliden Zellballen eine Mitose. In der nächsten Nachbarschaft häufiges Vorkommen von braunen, kleinen Colloidtropfen im Centrum kleinster Epithelzellballen. — Entstehung junger Follikel.

Figur 8. 8 Wochen alte Transplantation. Schwache Vergrösserung. Übersichtsbild. Haemalaun-Eosin. Füllung der Gefässe mit kräftig eosinroten Blutkörperchen. — Neue Gefässe. — Peripher die grössten, ältesten Follikel, je näher dem Centrum, desto kleiner, jünger sind dieselben. Um die centralen Bindegewebsstränge herum Epithelmassen ohne follikulären Bau.

Figur 9. 9 Wochen alte Transplantation. Schwache Vergrösserung. Haemalaun-Eosin. Im Bereiche der durch Bindegewebssepta begrenzten, soliden Epithelzellhaufen findet sich ein langgestreckter, anscheinend wenig verzweigter Schlauch, der mit einschichtigem, hohem Cylinderepithel ausgekleidet ist.

NFORD LIBI

1.

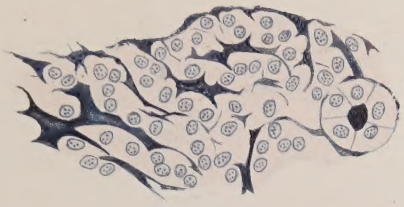

4.

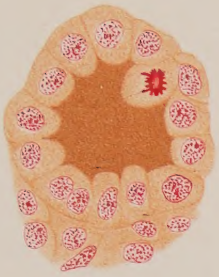

5.

2.

3.

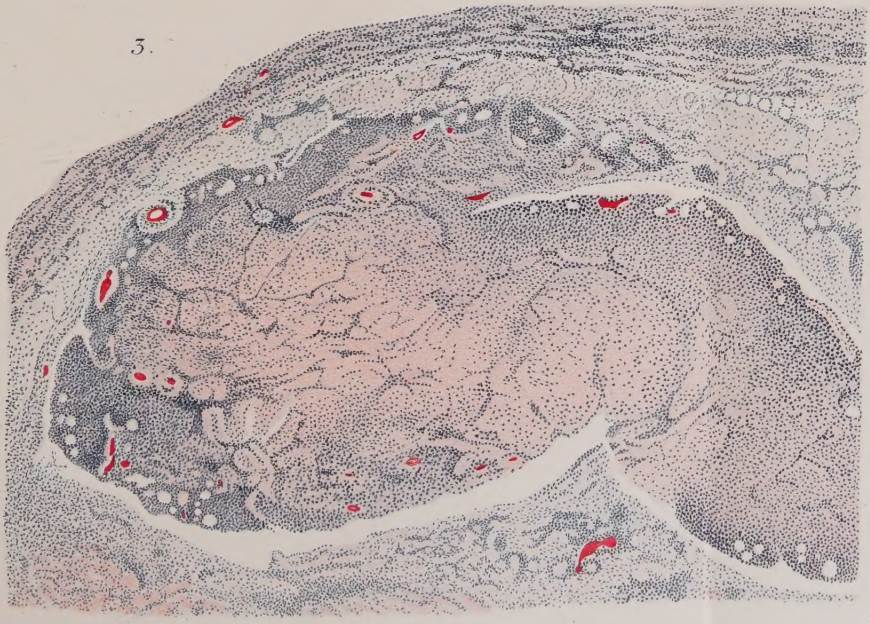

H. Braune del. Lith. Anst. v. Werner & Winter, Frankfurt a/M.

MICRO LIB